



**ШКОЛА  
МОЛОДЫХ  
УЧЕНЫХ 2018**

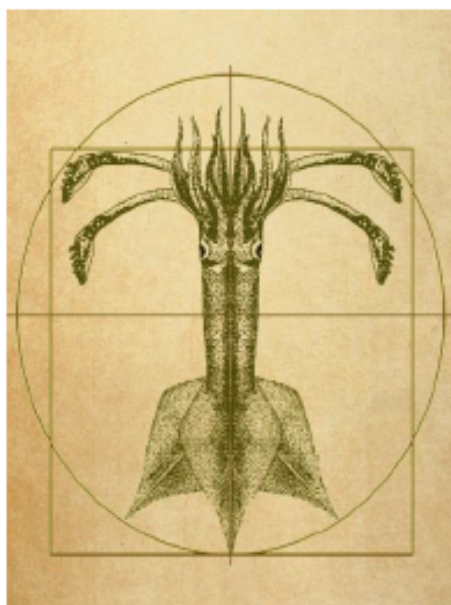
## **МАТЕРИАЛЫ**

Третьей всероссийской научной школы молодых ученых и специалистов по рыбному хозяйству и экологии с международным участием, посвященной 140 - летию со дня рождения К.М. Дерюгина

## **«ПЕРСПЕКТИВЫ РЫБОЛОВСТВА И АКВАКУЛЬТУРЫ В СОВРЕМЕННОМ МИРЕ»**

**г. Москва - г. Звенигород**

**15-21 апреля 2018 г.**



Федеральное агентство по рыболовству

ФГБНУ «Всероссийский научно-исследовательский институт  
рыбного хозяйства и океанографии»

Межведомственная ихтиологическая комиссия

## **ПЕРСПЕКТИВЫ РЫБОЛОВСТВА И АКВАКУЛЬТУРЫ В СОВРЕМЕННОМ МИРЕ**

Материалы

III научной школы молодых учёных и специалистов по рыбному хозяйству  
и экологии, с международным участием, посвященной 140-летию со дня  
рождения К.М. Дерюгина

Звенигород, 15-21 апреля 2018 г.

Москва

Издательство ВНИРО

2018



140-летию со дня рождения  
К.М. Дерюгина посвящается



## Патоморфологический анализ некоторых органов атерины

*Жумагазеева Д.Ж., Джумаханова Г.Б., Шалгимбаева С.М. (КазНУ)*

Особенностью ихтиофауны Северо-Восточной части Каспия является наличие в ее составе не только ценных промысловых видов рыб, но и малоценных видов, которыми питаются не только хищные рыбы, но и тюлени, популяция которых на сегодняшний день, резко сократилась из-за уменьшения кормовой базы, о которых говорят показатели мониторинговых исследований. Как методы определения изменения внешней среды, физиологические исследования состояния рыб считаются индикаторами загрязнения. По изменению физиолого-гистологического состояния можно оценить и прогнозировать последствия нахождения токсических веществ в воде. Целью нашего исследования было определение влияния факторов внешней среды на состояние жизненно важных органов одного из кормовых видов рыб Северо-Восточной части Каспийского моря. Атерина (*Atherina boyeri*) была отобрана из тралового материала в 2017 г. во время осенней ихтиологической экспедиции в количестве 72 экземпляров и зафиксированна в 10% формалине для последующего гистологического исследования. Затем в лабораторных условиях кафедры биоразнообразия и биоресурсов факультета биологии и биотехнологии КазНУ имени аль-Фараби был вначале проведен морфологический анализ рыб, который показал, что средняя длина исследуемых рыб 96 мм., а средняя масса составила 7,03 г. Для гистологического исследования были взяты кусочки мышц, жабр, гонад величиной не более 1 см<sup>3</sup> у 15 рыб, которые оказались только самками. Фиксированные органы были обработаны по методике специалистов ВНИРО, предназначенной для ихтиологов, последующее окрашивание гистологических препаратов провели обзорной краской гематоксилин-эозином.

Гистологическое изучение структуры респираторного эпителия жаберных лепестков всех рыб показало, что наряду с нормальным строением, на многих ламеллах, отмечалась гиперплазия различных участков, вызванная протозойной инвазией в некоторых местах гиперплазия вторичного эпителия в местах поражения настолько высока, что ламеллы сливаются теряя свои очертания. Так же наблюдался некроз и раздвоение респираторных ламелл, что характерно для типовых патологических ответных реакций и встречались укороченные ламеллы и отмечалось отсутствие на некоторых филаментах ламелл.

В половой системе исследованных рыб не наблюдаются деструктивных изменений половых клеток и степень зрелости гонад и половая структура популяций атерин, не выявляет ни какой закономерности между размерами рыб, учитывая, что все рыбы были самками. На гистологических срезах яичников располагаются разноразмерные ооциты цитоплазматического роста и ооциты I-го порядка на фазах вителлогенеза с вакуолизацией периферийной цитоплазмы и увеличением количества ядрышек в ядре.

В мышцах структура мышечных волокон, в основном, сохранена, сарколемма не нарушена, видна поперечнополосчатая исчерченность волокна с ядрами на периферии. В некоторых местах сарколеммы волокон разрушена, поперечнополосчатая исчерченность отсутствует, и в этих местах межмышечная соединительная ткань вакуолизована.

В печени, в большинстве случаев, изменения проявлялись сосудистой реакцией и паренхиматозной дистрофией гепатоцитов. Дольковое строение печени было сохранено, сосуды в большинстве случаев были полнокровны. Гепатоциты увеличены в объеме, количество ядер уменьшено, в некоторых местах в цитоплазме гепатоцитов видны мелкокапельные вакуоли.

По литературным данным считается, что изменяющиеся условия среды обитания вызывают появление большого количества самок у рыб, как показали результаты исследований, в браках было больше самок, у которых в гонадах отсутствовали деструктивные изменения.



Боровской А.В., Новоселов А.П. Искусственное воспроизводство сиговых рыб как одно из направлений пресноводной аквакультуры (на примере бассейна р. Печора).....	63
Боровской А.В., Новоселов А.П. Современное состояние сиговых рыб в бассейне р. Печора .....	64
Бочарова Е.С., Есин Е.В., Маркевич Г.Н. Эндемичные формы гольца <i>Salvelinus malma</i> из бассейна озера Кроноцкого .....	65
Бурлак О.В. Исследования азиатской корюшки <i>Osmerus mordax dentex</i> в бассейне реки Амур в 2017 году .....	66
Бурова Н.В., Игнатова Т.А., Подкорытова А.В., Усов А.И. Технохимическая характеристика красных водорослей <i>Ahnfeltia tobuchiensis</i> и <i>Ahnfeltia plicata</i> .....	67
Важова А.С. Гидрохимический режим в реках южного Приморья и его влияние на продуктивность прибрежной зоны в Японском море .....	68
Варданян Т.В., Барсегян Н.Э. Питание севанских форелей <i>Salmo ischchan</i> Kessler озера Севан.....	69
Ведищева Е.В., Орлов А.М., Гордеев И.И. Предварительные результаты изучения возраста и роста кловорылой антиморы <i>Antimora rostrata</i> из моря Уэдделла (Антарктика).....	70
Винокур М.Л. Исследования содержания жира в туловищных мышцах балтийской сельди .....	71
Воронова Е.С., Травина Т.Н., Бирюков А.М. Характеристика покатной миграции молодежи кеты на р. Кичига (северо-восток Камчатки) в 2017 г.....	72
Голубцова А.В. Вейлвотчинг в России: от идеи до реализации. Опыт создания и проведения научных туристских экспедиций по наблюдению за морскими млекопитающими в Чёрном море .....	73
Гордеев И.И., Бисерова Н.М., Григоров И.В., Мустафина А.Р., Голованёва М.С. Опыт ихтиопаразитологических исследований в условиях тропического леса.....	74
Горохова Е.С., Кузьмина Л.И., Бурмистров Е.В., Свешников Ю.А. Спектр питания сибирского осетра <i>Acipenser baerii</i> среднего течения реки Лена.....	75
Григоров И.В., Орлов А.М., Мазникова О.А. Определение возраста щитоносного ската <i>Bathyraja parmifera</i> с использованием шипов .....	76
Гриценко А.В. Дифференциация нормативных показателей горбуши <i>Oncorhynchus gorbuscha</i> с учётом пространственного распределения её локальных стад.....	77
Гусев А.А. Динамика макрозообентоса в юго-восточной части Балтийского моря.....	78
Гуцуляк С.А. Биология и морфометрия бычка-головача <i>Ponticola gorglar</i> в низовье Волги.....	79
Датский А.В., Датская С.А. Влияние солнечной активности на изменение состояния запасов массовых видов рыб северо-западной части Тихого океана .....	80
Джумаханова Г.Б., Шалгимбаева С.М., Касымбекова Г.Ы., Черепкова Н.В. Патоморфологические изменения в органах воблы Камышлыбашского рыбопитомника.....	81
Драчев А.Д., Антоненко Д.В. Современное состояние запасов японской скумбрии <i>Scomber japonicus</i> в северо-западной части Тихого океана .....	82
Дылдин Ю.В., Орлов А.М., Теплолюбивые элементы в ихтиофауне южной части о. Сахалин и прилегающих вод Охотского моря в 2000-2017 гг. ....	83
Ериков Н.А., Тригуб А.Г. Способы повышения плодовитости, стимуляции нереста и выживаемости личинок рыб в аквариальных условиях на примере <i>Barbus conchonius</i> (Hamilton, 1822).....	84
Жидков З.В. Морфологическая изменчивость усатого гольца <i>Barbatula toni</i> (Dybowski, 1869) в реках Дальнего Востока России.....	85
Жукова К.А., Мазникова О.А. Особенности оогенеза рыбы-лягушки <i>Aptocyclus ventricosus</i> Pallas, 1769 .....	86
Жумагазеева Д.Ж., Джумаханова Г.Б., Шалгимбаева С.М. Патоморфологический анализ некоторых органов атерины.....	87