

*С. М. ШАЛГИМБАЕВА<sup>1</sup>, Г. Б. ДЖУМАХАНОВА<sup>2</sup>, Е. В. КУЛИКОВ<sup>1</sup>, С. Ж. АСЫЛБЕКОВА<sup>1</sup>*

(<sup>1</sup>ТОО «Казахский научно-исследовательский институт рыбного хозяйства», Алматы, Республика Казахстан,

<sup>2</sup> Казахский национальный университет им. аль-Фараби, Алматы, Республика Казахстан)

## **СРАВНИТЕЛЬНАЯ ХАРАКТЕРИСТИКА ГИСТОЛОГИЧЕСКИХ ИЗМЕНЕНИЙ В ЖАБРАХ НЕКОТОРЫХ ВИДОВ РЫБ**

### **ОТРЯДОВ CYPRINIFORMES И PERCIFORMES ОЗЕРА ЗАЙСАН**

**Аннотация.** В настоящем исследовании приведены данные гистологических исследований рыб отрядов Cypriniformes и Perciformes озера Зайсан. Исследования проведены в 2012–2013 гг. Обнаруженные патологические изменения в жабрах выражаются в виде гиперплазии первичного жаберного эпителия, изменении формы ламелл, увеличения слизистых и палочковых клеток и появления их в составе вторичного жаберного эпителия, некрозов и кровоизлияний, отека первичного и вторичного жаберного эпителия. Значимых различий в проявлении патологических изменений в жабрах у исследованных рыб с разных станций не выявлено, также не обнаружено корреляций частоты гистопатологических изменений с каким-либо из биологических показателей рыб (пол, возраст, длина).

**Ключевые слова:** озеро Зайсан, рыбы, жабры, ламеллы, гистологические нарушения, токсиканты, корреляция.

**Тірек сөздер:** Зайсан көлі, балық, желбезектер, ламелла, гистологиялық бұзушылықтар, токсиканттар, корреляция.

**Keywords:** Lake Zaysan, fish, gills, lamellae, histological abnormalities, toxicants, correlation.

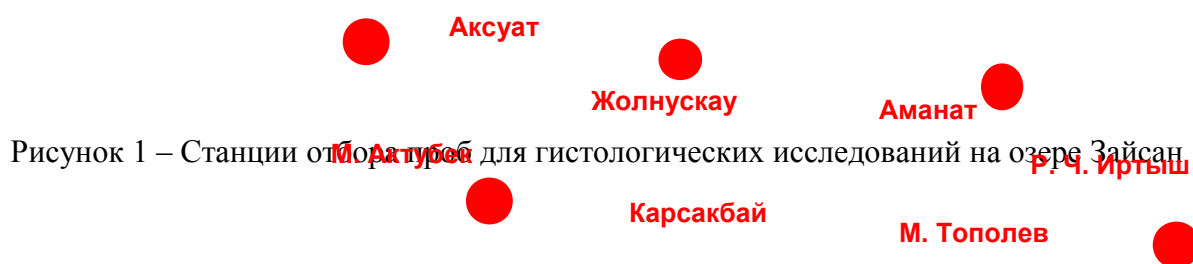Одним из крупнейших водоемов республики Казахстан является озеро Зайсан, имеющее большое значение для экономики Казахстана. Озеро является частью Бухтарминского водохранилища, но из-за своего рыбопромыслового значения часто выделяется в отдельный водоем. Вокруг озера нет промышленных зон, поэтому основным источником загрязнения его является питающий приток река Черный Иртыш, берущая свое начало на территории КНР, где по берегам реки сосредоточены горнообогатительные фабрики. Вблизи дельты реки из года в год фиксируются самые высокие, по сравнению с остальной акваторией озера Зайсан, концентрации тяжелых металлов [1]. Основными промысловыми видами рыб озера Зайсан являются лещ, судак, сазан, плотва, ухудшение экологической обстановки отражается на их физиологическом состоянии, приводя к снижению численности популяций [2, 3]. Для решения приоритетной проблемы

сохранения и устойчивого использования рыбных ресурсов необходим постоянный мониторинг за состоянием здоровья рыб в водоеме [4].

Согласно исследованиям большинства ученых гистопатологические изменения могут являться прекрасным биоиндикатором биологического эффекта воздействия окружающей среды на организм. Они могут варьировать от наличия незначительной паразитарной инвазии до серьезных некротических процессов и проявления опухолевых образований. Гистологические изменения редко удается связать с воздействием одного конкретного вещества, обычно они являются суммарным ответом на воздействие всего комплекса токсикантов в окружающей среде [5-7]. Как известно, при воздействии какого-либо фактора заболевание будет поражать в первую очередь именно орган, активно контактирующий с окружающей средой. Поэтому целью данного исследования было изучить патологию жабр у 4 видов рыб озера Зайсан отрядов *Cyprinoformes* и *Perciformes* на тканевом уровне. Работа проводилась в рамках проекта «Эколого-эпизоотологический мониторинг состояния гидробиоценозов и изучение генетической структуры естественных популяций ценных видов рыб для оценки их состояния, сохранения и эффективного использования на основных рыбо-хозяйственных водоемах Казахстана».

### Материалы и методы исследований

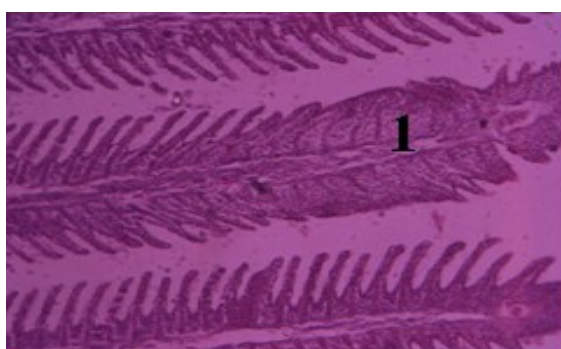
Материалом для исследования послужили гистологические препараты жабр рыб, выловленных в мае, августе 2012 года, и в июне 2013 года на определенных в период планирования проекта станциях озера Зайсан (рисунок 1). Свежевыловленную рыбу подвергали полному биологическому анализу и отбирали жабры с последующей фиксацией в 4 % формалине. При гистологических исследованиях использовали методику, предложенную специалистами ВНИРО [8]. Окрашивание гистосрезов жабр толщиной 5-7 микрон производили гематоксилин-эозином и окраской по Массону с анилиновым синим. Анализ и фотографирование микропрепаратов от 135 экземпляров рыб 4 видов осуществлялись на микроскопе «OlympusBH-2».



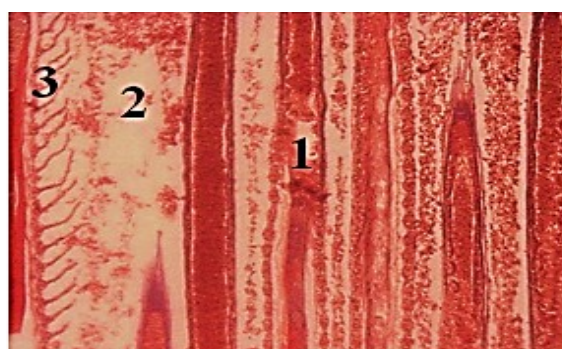
### Результаты и обсуждение

При описании гистопрепаратов основное внимание уделялось описанию встреченных патологий, подразумевая, что, кроме больных органов и тканей, наблюдаются и вполне здоровые структуры.

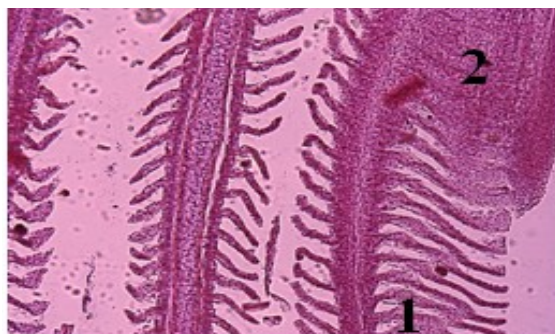
*Судак.* В жабрах рыб, отловленных в весенний период 2012 г. в количестве 15 экз. и 2013 г. 15 экз., отмечается пролиферация эпителиальных клеток от основания жаберных ламелл (или пролиферация эпителиальных клеток первичного жаберного эпителия, приводящая к слипанию отдельных ламелл), приводящая к их слипанию по всей длине и образованию своеобразного блока, в котором хорошо видны капилляры (рисунок 2А). Также наблюдаются дегенеративные изменения в самих жаберных хрящах и ламеллах (рисунок 2Б). В августовских уловах больше встречались здоровые рыбы, но встречались и патологии в виде деструкции сосудистого слоя ряда ламелл (рисунок 2Г).



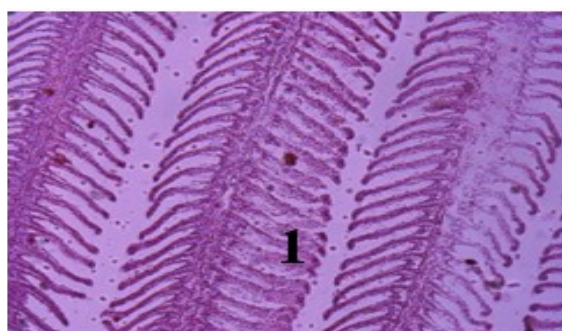
А



Б



В



Г

Рисунок 2 – Жабры судака. Окраска гематоксилин-эозином. Увел. x10.

А – пробы весенние 2012 г. 1 – пролиферация эпителиальных клеток; Б – пробы весенние 2013 г.

1 – дегенерация хрящевых элементов; 2 – деструкция жаберного эпителия (отсутствуют какие-либо полноценные структурные элементы); 3 – искривленные ламеллы. Окраска по Массону с анилиновым синим;

В, Г – пробы августа 2012 г. 1 – деструкция сосудистого слоя ламелл; 2 – гиперплазия респираторного эпителия

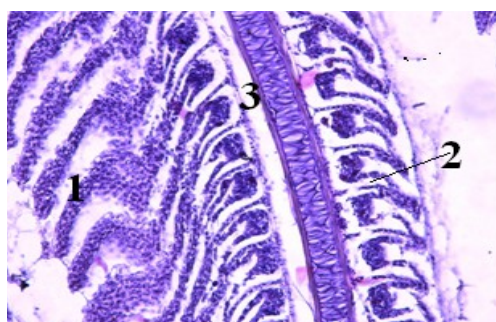
При сравнении состояния жабр у сазанов из весенних уловов 2012–2013 годов выявлены схожие патологии, такие как разрастания респираторного эпителия в виде прямоугольников, искривления ламелл (рисунок 3А). Также были отмечены

дисциркуляционные расстройства в виде расширения капилляров в апикальной части ламелл и искривления (рисунок 3Б).

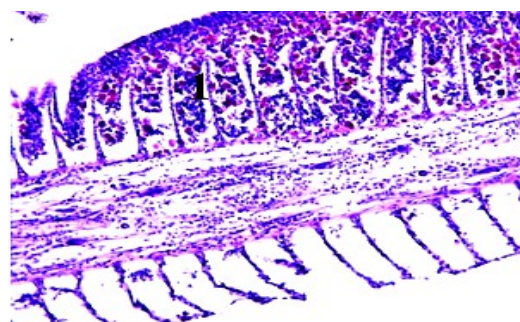*Лещ* – всего было исследовано 30 экз. У рыб из весенних проб встречалась паразитарная инвазия простейшими, приводящая к деформации ламелл, и гиперплазия респираторного эпителия (рисунок 4А). Там, где разрастания не произошло, отмечается искривление ламелл и их слипание (рисунок 4 Б). В некоторых ламеллах капилляры были сильно расширены, на концах забиты эритроцитами. В некоторых филаментах сосуды были расширены и не содержали форменных элементов крови (признак гипоксии) (рисунок 4Б).

*Плотва*. У плотвы в жабрах наблюдается токсический отек, который проявлялся очаговым или тотальным отслоением респираторного эпителия и скоплением под ним трансудата, также наблюдался гемолиз эритроцитов в капиллярах (рисунок 5).

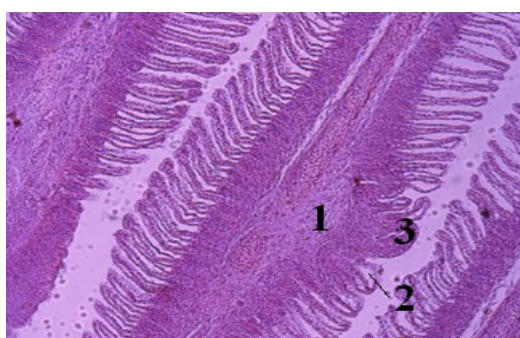
Все исследованные рыбы 2012–2013 гг. были примерно одинакового возраста 3-5 лет. Обнаруженные патологические изменения в жабрах рыб весеннего сбора выражаются в виде гиперплазии первичного жаберного эпителия, изменении формы ламелл, увеличения слизистых и палочковых клеток и появления их в составе вторичного жаберного эпителия, некрозов и кровоизлияний, отека первичного и вторичного жаберного эпителия.



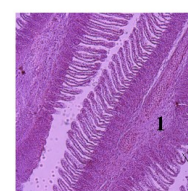
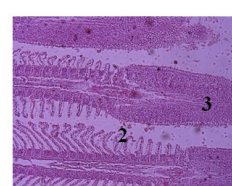
А



Б



В



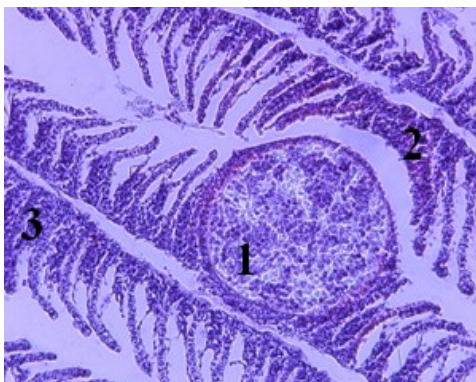
Г

Рисунок 3 – Гистологический срез жабер сазана. Окраска гематоксилин-эозином. Увел. x20.

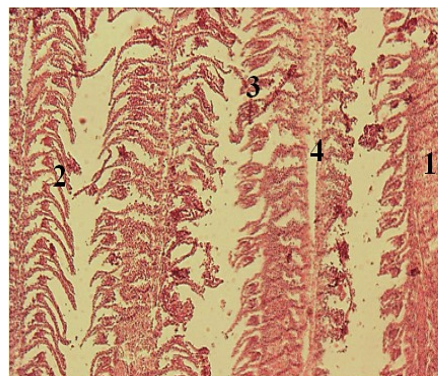
А – пробы весенние, 2012 г. 1 – деструкция сосудистого слоя; 2 – отслоение эпителия жаберных лепестков;

3 – отслоение первичного эпителия; Б – пробы весенние 2013 г. 1 – гиперплазия респираторного эпителия.

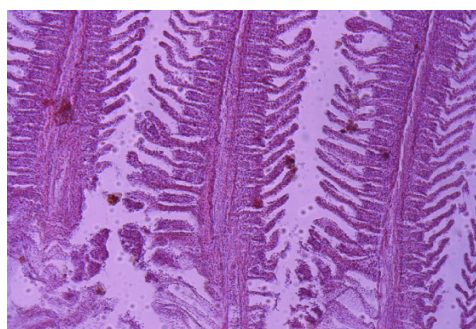
Патология в жабрах. В, Г – августовские пробы 2013 г. 1 – разрастание ткани надхрящницы; 2 – отслоение эпителия жаберных лепестков; 3 – гиперплазия первичного жаберного эпителия в межламеллярных участках



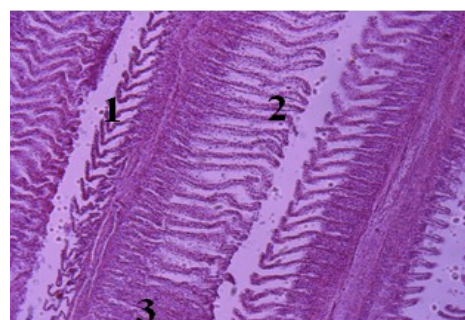А



Б



В



Г

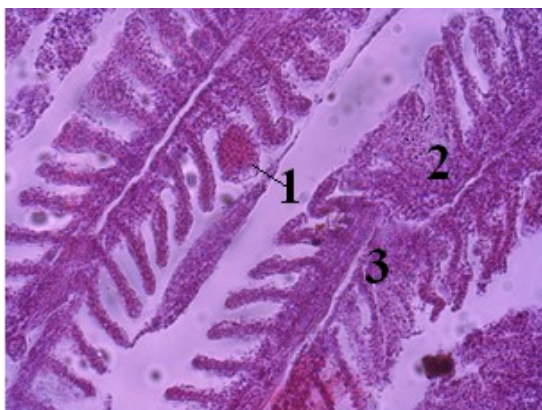
Рисунок 4 – Гистологический срез жабер леща. Увел. x10. А – пробы весенние 2012 г. 1 – паразитарная инвазия в ламелле; 2 – деструкция ламелл; 3 – гиперплазия первичного респираторного эпителия. Окраска гематоксилин-эозин;

Б – пробы весенние 2013 г. 1 – гиперплазия первичного респираторного эпителия; 2 – отслоение эпителия дамелл;

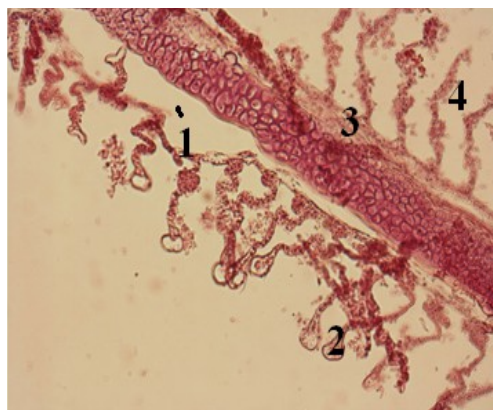
3 – деформация лепестков; 4 – расширенный кровеносный сосуд. Окраска по Массон с альциановым синим;

В, Г – пробы летние 2012 года. 1 – искривление ламелл; 2 – нарушение сосудистого слоя ламелл;

3 – гиперплазия первичного респираторного эпителия. Окраска гематоксилин-эозин



А



Б

Рисунок 5 – Гистологический срез жабер плотвы. Окраска гематоксилин-эозином. Увел. x20.

А – пробы августа 2013 г. 1 – отслоение первичного эпителия; 2 – сосудистые расширения ламелл;

3 – деструкция первичного эпителия; 4 – деструкция ламелл. Окраска по Массон с альциановым синим;

В – пробы весенние 2013 г. 1 – кровоизлияние; 2 – гиперплазия; 3 – деформация лепестка 1 порядка

Гистологические изменения в жабрах рыб летнего сбора аналогичны таковым при весенних исследованиях. Значимых различий в проявлении патологических изменений в жабрах у исследованных рыб с разных станций озера Зайсан не выявлено, также не обнаружено корреляций частоты гистопатологических изменений с каким-либо из биологических показателей рыб (пол, возраст, длина).

## ЛИТЕРАТУРА

1 Куликов Е.В, Куликова Е.В. Последствия сокращения стока реки Черный Иртыш для рыбного хозяйства региона и возможные пути решения проблемы // В сб.: Тезисы докладов Междунар. конф. «Окружающая среда и менеджмент природных ресурсов», г. Тюмень, 2010. – С. 58-60.

2 Куликов Е.В, Куликова Е.В. Об итогах работы Восточно-Казахстанского областного территориального управления охраны окружающей среды по обеспечению экологической безопасности Восточно-Казахстанской области. За 2003 год // Восточно-Казахстанский информационно-аналитический ежегодник «Экосфера». – Усть-Каменогорск, 2004. – С. 6.

3 Куликов Е.В, Куликова Е.В. Состояние окружающей среды Восточно-Казахстанской области. 2001 год // Справочно-информационный вестник «Экология Восточного Казахстана: проблемы и решения». – Усть-Каменогорск, 2001. – С. 4-23.

- 4 Исбеков К.Б. Проблемы сохранения биоразнообразия ихтиофауны и возможные пути их решения// Вестник КазНУ. Сер. биол. – Алматы, 2012. – № 1(33). – С. 12-16.
- 5 Fatma A.S. Mohamed. Histopatological Sdudies on Tilapia zillii and Solea vulgaris from Lake Qarum, Egypt // World journal of Fish and Marine Sciences. – 2009.1(1). – P. 29-39.
- 6 Lambert M. Use of lizards as bioindicators to monitor pesticide contamination (based on work in Sub-Sakharan Africa) // 3 Congress onazionale della Societa Herpetologica. – Italia, Pianura, 2001. – N 13. – P. 113-118.
- 7 Миронов О.Г. Биологические проблемы нефтяного загрязнения морей // Гидробиол. ж. – 2000. – Т. 36, № 1. – С. 82-95.
- 8 Микодина Е.В., Седова М.А., Чмилевский Д.А. Микулин А.Е., Пьянова С.В., Полуэктова О.Г. Гистология для ихтиологов: Опыт и советы. – М.: Изд-во ВНИРО, 2009. – 112 с.

## REFERENCES

- 1 Kulikov E.V., Kulikova E.V. Posledstvia stoca reki Shernii Irtysh dly ribnogo hozystva regiona b vomoznii puti resheniy problem. Vsb. Tezisy docladov Mezhdunarodnoi konferencii “Okruzaishay sreda i menedzment priridnuh resursov”, g. Tumen, 2010. С. 58-60.
- 2 Kulikov E.V., Kulikova E.V. O itogah raboty Vostoshno-Kazahstanskogo oblastnogo territorialnogo upravlenya ohrany okryzayshei sredy po obespesheniy ecologisheskoi bezopasnosti Vostoshno-Kazahstanskoi oblasti. Za 2003 god // Vostoshno-Kazahstanskii infomacionno-analytishesky ezegodnik «Ecosfera». Ust-Kamenogosk, 2004. С. 6.
- 3 Kulikov E.V., Kulikova E.V. Sostoynie okryzaushei sredy Vostoshno-Kazahstanskoy oblasti. 2001 god // Spravoshno-informacionii vestnik « Ecologya Vostoshnogo Kazahstana: problem i puti resheniy». Ust-Kamenogosk, 2001. С. 4-23.
- 4 Isbekov K. Problemy sohraneniuy boiraznoobraziy ihtiofauny I vozmoznuuy puti ih reheniy// Vestnik KazNu (seriy biol.). Almaty, 2012.
5. Fatma A.S. Mohamed. Histopatological Sdudies on Tilapia zillii and Solea vulgaris from Lake Qarum, Egypt. World journal of Fish and Marine Sciences. 2009.1(1). P. 29-39.
6. Lambert M. Use of lizards as bioindicators to monitor pesticide contamination (based on work in Sub-Sakharan Africa) // 3 Congress onazionale della Societa Herpetologica. Italia, Pianura, 2001. N 13. P. 113-118.
- 7 Mironov O.G. biologisheskye problem zagrayzneniy morey // Gydrobiol. J. T. 36, N 1. 2000. P. 82-95.
8. Mikodina E.V., Sedova M.A., Shmylevsky D.A. Mikylin A.E., Pyanova S.V., Polyectova O.G. Hystology for ihtiology: Oput I sovety. M.: Izdatelstvo VNIRO, 2009. 112 s.

## Резюме

*С. М. Шалғымбаева<sup>1</sup>, Г. Б. Жұмаханова<sup>2</sup>, Е. В. Куликов<sup>1</sup>, С. Ж. Асылбекова<sup>1</sup>*

<sup>1</sup>«Қазақ балық шаруашылығы ғылыми-зерттеу институты» ЖШС, Алматы, Қазақстан Республикасы,

<sup>2</sup>әл-Фараби атындағы Қазақ ұлттық университеті, Алматы, Қазақстан Республикасы)

# ЗАЙСАН КӨЛДЕГІ СУРНИФОРМЕС ЖӘНЕ ПЕРСИФОРМЕС ОТРЯДЫНЫҢ КЕЙБІР ТҮРЛЕРІНІҢ ЖЕЛБЕЗЕКТЕРІНДЕГІ ГИСТОЛОГИЯЛЫҚ ӨЗГЕРІСТЕРДІҢ САЛЫСТЫРМАЛЫ СИПАТТАМАСЫ

Зайсан көлінен 2012–2013 жж. көктем-жазғы кезеңінде ауланған Cypriniformes және Perciformes отряд-тарының кейбір балықтарының желбезегінен токсиканттардың әсерінен болатын паталогия анықталды. Көктемгі кезеңде жазбен салыстырғанда көп балық организмі әлсіз болады, сол себепті қармен жиналған ластаушы заттар топырақтан шайылып суға түсіп, суды қатты ластайды.

**Тірек сөздер:** Зайсан көлі, балық, желбезектер, ламелла, гистологиялық бұзушылықтар, токсиканттар, корреляция.

## Summary

*S. M. Shalgimbayeva<sup>1</sup>, G. B. Dzumakhanova<sup>2</sup>, E. V. Kulikov<sup>1</sup>, S. Z. Asylbekova<sup>1</sup>*

<sup>1</sup>Kazakh Scientific Research Institute of Fishery, Almaty, Republic of Kazakhstan,

<sup>2</sup>Al-Farabi Kazakh national university, Almaty, Republic of Kazakhstan)

## COMPARATIVE HISTOLOGICAL CHARACTERISTIC OF CHANGES IN THE GILLS OF SOME FISH SPECIES CYPRINIFORMES AND PERCIFORMES IN ZAYSAN LAKE

In histological studies of gills of some fish Cypriniformes and Perciformes Zaysan lake caught in the spring-summer period 2012–2013 revealed pathology associated with exposure to toxicants. Spring time of the year compared with the summer time is the most vulnerable to fish as much as on the weakened winter fish organisms exposed to pollutants leachables from the soil accumulated in the snowpack.

**Keywords:** Lake Zaysan, fish, gills, lamellae, histological abnormalities, toxicants, correlation.

*Поступила 05.09.2013 г.*